

## Teemad

### ACL ja menisk

Madis Rahu  
Eivere 23.04.2015

- ACL: AAOS 2014 ja Soccer injuries 2015 alusel
- ACL ja välimise meniski „juure“ vigastus
- Meniski õmblusest

### ACL rekonstruktsioon

- MOON (Multicenter Orthopaedic Outcomes Network) – USA (2 ja 6 a)
- ISEH (Institute of Sport Exercise and Health) – Inglismaa ( 2 ja 10 a)

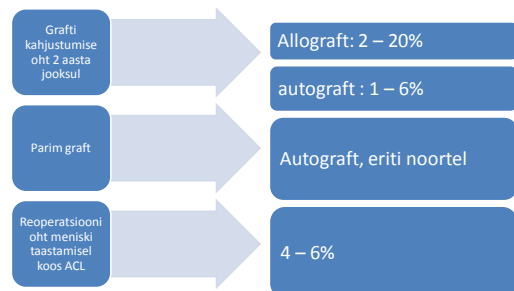
### ACL vigastuste riskifaktorid(MOON)

MCL gr 1 – 2 vigastus	Ei ole
LCL vigastus	On
Sisemise meniski õmblus	On
Lateraalse meniski õmblus	Ei ole
Kõhrevigastus gr 3-4	On

### ACL vigastusel operatsiooni head prognostilised faktorid (ISEH)

- MCL vigastus
- Meniski taastamine
- Autografti kasutamine

### ACL rekonstruktsiooni otsustest



## ACL opi järgne reoperatsiooni risk

- Sama põlve ACL
  - 2 a – 4,9%, 6 a – 7,7%
- Teise põlve ACL
  - 2 a – 2,5%, 6 a – 6,4 %
- Infektsiooni risk
  - 0,4%
- Liikuvuse piiratuse risk (artrofibroos, cyclops)
  - 2 a – 4,1%, 6 a – 5,4%  
cyclops 13.1 kuud
- Meniski õmblus
  - 2 a – 4% reoperatsioon
- Implantaatide eemaldamine
  - 2 a – 0,6%, 6 a – 1,3%

## Cyclop

Tasapisi süvenev sirutuse piiratus ilma põhjusteta



## Skoringutel põhinevad järeldused

- KOOS valu
  - Halb: BMI, halb teadlikkus, gr 3 – 4 kõhr reie/sääre pinnad, sisemise meniski taastamine, ACL revisioon
- KOOS ADL
  - Halb: madal teadlikkus, contralat ACL, Revis ACL, med men taastamine, gr3/4 trohlea

## Skoringutel põhinevad järeldused

- KOOS QuL
  - Halvem: kontralateral, revisioon ACL, gr 4 kõhr MFC, LFC, MTC, med meniski taastamine, madal teadlikkus
- SF 36(füüsiline)
  - Halvem: suitsetaja, gr 3-4 LTC, revisioon ACL, madal teadlikkus
- SF mentaalne
  - Madal teadlikus, suitsetaja

## Taastumine samale tasemele

- |                     |                       |
|---------------------|-----------------------|
| MOON                | MOON                  |
| • Ameerika jalgpall | • Ca 70%              |
| • Euroopa jalgpall  | • Ca 70: mehed rohkem |
| ISEH                | ISEH                  |
| - Eliit             | - 97%                 |
| - amatöörspordlased | - 66%                 |

## Patsiendi riskifaktorid: ACL failure

- Vanus
- Sugu
- Eelnev aktiivsuse tase
- BMI
- Suitsetamine
- Haritus (motivatsioon)
- Taastumine
- Eelnevad operatsioonid
- JAH: alla20, üle 45
- JAH: naistel madalam aktiivsus
- Madalamal
- JAH: suurem BMI
- JAH
- JAH madalam
- Alla 6 kuud
- JAH: eelnev kõhre/meniski kirurgia

## ACL revisioonoperatsioonid

### Põhjused

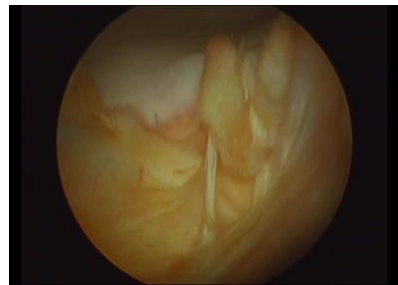
- Uus vigastus
- Ebaefektiivne sideme taastamine
- = Side lõdvem
- = Kaasuvate sidemevigastuste mitte arvestamine
- = stabiliseerivate meniskite kergekääline eemaldamine(lateraalne)

## Mida arvestada revisioonil

- Eelnevate fiksatsioonivahendite materjal ja asend
- Metall:
- Biomaterjal: luudefekti suurus, kuidas katta
- Kaasuvad sidemete vigastused

## Mida arvestada revisioonil

- Eelnev kinnitus isomeetriline
- Luudefitsiit kinnituskohal: CT (metall?)
- Eelnev kinnitus ei ole isomeetriline



## Revisioontransplantaadi materjal

### Autotransplantaat

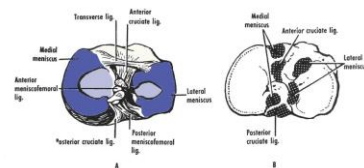
- BTB
- Hamstring
- Quadriceps Kõõlus luublokiga

### Allotransplantaat

- Doonor
- Vanematelt

## Meniski tagasarve kinnituskoha (Posterior meniscal root – PMR) vigastus ja põlve stabiilsus

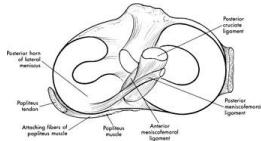
- Mediaalne: degeneratiivne
- Lateraalne: vigastusega
- vigastusel – 2.9%
- koos ACL: 8% (Anderson 2010)



PMR: lateraalne

Lateraalselt 2 kinnitust

MFL (menisocofemoral ligament): kinnitus reiele

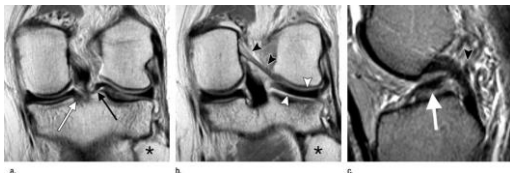

PLMRT klassifikatsioon (West 2004)

- Type 1: juure avulsioon kinnituskohalt
- Type 2: radiaalvigastus ca 1 cm juurest
- Type 3: kompleksvigastus: radiaalne + piki

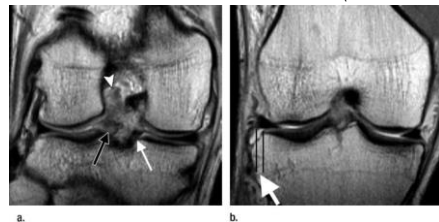
MRT

Figure 1: Normal MFL of Wrisberg and posterior meniscal roots in a 33-year-old woman with ACL tear. (a) Coronal posterior and (b) midknee intermediate-weighted (4083/17) fast SE and (c) sagittal midline T2-weighted (2300/80) conventional SEMRimages of the left knee show a normal lateral meniscus root (black arrow), medial meniscus root (white arrow in a), fibula head (I), MFL (black arrowheads), lateral meniscus posterior horn (white arrowheads), and torn ACL (white arrow in c).

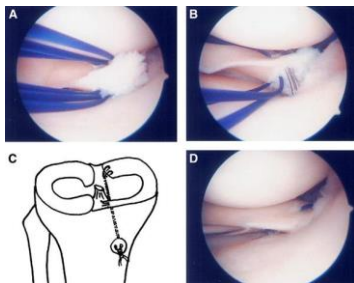


MRT

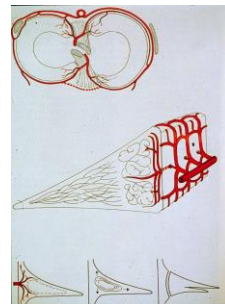
Figure 2: LMRT and meniscus extrusion in a 20-year-old man with ACL tear. Coronal (a) posterior and (b) midknee intermediate-weighted (4083/17) fast SEMRimages of the right knee show ACL tear (arrowhead), LMRT (black arrow), and normal medial meniscus root (thin white arrow). The distance between the two vertical lines in b indicates meniscus extrusion of 3.7mm (thick white arrow).



Fiksatsioon



MENISKI õmblus



## Meniski taastamise filosoofia (Beaufils 2012)

- Kapslist mitte üle 4 mm
- Vanus alla 40
- Vigastus alla 4 kuu
- Lateraalselt alati
- Mediaalselt – ettevaatlik peab olema
- Postop. 4 nädalat sirutusasendis lahasel
- Taastumine – 4 kuud

4 REEGEL

## Spontaanne paranemine

**Konservatiivne ravi** ägedal vigastusel:

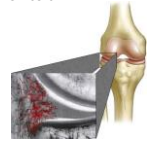
- Põhjus operatsiooniks „korvisang“ rebend!

Positiivne spontaanseks paranemiseks :

- Veriliiges (veri): kasvufaktorite teke vigastuse kohal paranemiseks
- Vertikaalne vigastus tagaosas
- Lateraalne menisk
- Meniski vigastus red-red tsoonis

Spontaanne paranemise: kuidas?

- Immobilisatsioon?
- Osaline koormus ?
- Kuidas kontrollida? :
- = MRT (healing after 1 year) ?
- = „second look“ artroskoopia?



## Spontaanne paranemine

Literature : 50 – 74 % (second look arthroscopy)

(Ihara Orthopaedics 1994, Yagishita Am J Sp Med 2004, Pujol KSSTA 2009)

More effective in lateral meniscus

Shelbourne KD, Heinrich J, 2004 Arthroscopy **The long-term evaluation of lateral meniscus tears left in situ at the time of anterior cruciate ligament reconstruction.**

- 332 patients: FU 6,6Y:
- 2,4 % ( 8 patients ) required subsequent surgery

Enamik uuringuid koos ACL taastamisega

## Meniski bioloogilise paranemise võimalused

1. Meniski kasvu stimulatsioon:

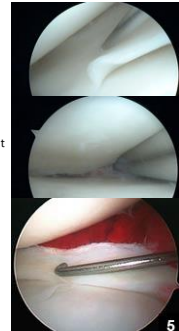
- Mechanical Trephination (Fox JM et al Arthroscopy 1993, Incomplete tears- 91% healing)
- Abrasion or meniscal rasping

(Uchio Y et al Arthroscopy 2004 – 71% healing )

- Synovial Flaps (Kimura et al 1996 Clin Orthop Relat Res 1995 – healing in avascular area)

2. Paranemisprotsessi soodustamine kasvufaktoritega

- Exogenous Fibrin Clot
- PRP süstimine

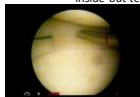


## Meniski õmblus



outside-in technique

inside-out technique

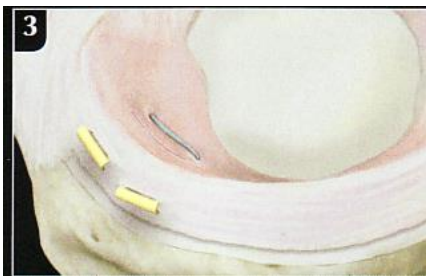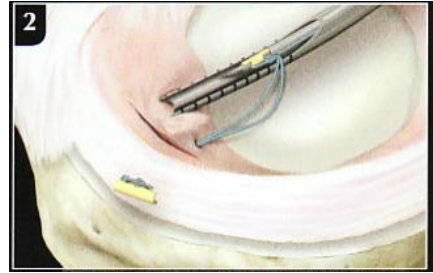



## Meniski õmblus

- All inside
- Meniski õmblus (eesmine, tagumine sarv)

- Meniskinaastud
- Meniskikruvid
- Meniski – peak kinnitustahendid (Fast Fix, Ginch, Sequent)





## WORKSHOP

- **Mõlema meniski vigastuse õmblemine**
  - Keskest out- on tehnikaga
  - Tagant – implantaadiga
- **ACL taastamine**
  - Kinnitus reiel : Button/kruvi
  - Kinnitus säärel: tüübel/kruvi